Minuta tercer caso clínico Dr. Víctor González Uribe

El pasado 26 de abril de 2022 a las 20:00 horas se llevó a cabo la discusión del caso clínico a cargo del Dr. Víctor González Uribe, quien realizó su especialidad en pediatría en el “Hospital Infantil de México” y posteriormente realiza su subespecialidad en inmunogenética en Manchester, Inglaterra. Actualmente es profesor de inmunología y alergia de los alumnos de tercer semestre de la Facultad Mexicana de Medicina. En ella se expuso el caso de una paciente de 5 años que acude al servicio de pediatría por presentar un cuadro de dificultad respiratoria y tos, diagnosticándose neumonía adquirida en la comunidad. Al realizar su historia clínica, se encuentra que la paciente tuvo disminución en los percentiles de peso y talla. Los padres refieren que presentó caídas frecuentes y temblor distal, así como disartria.

En los últimos seis meses la paciente presentó convulsiones tónico-clónicas en 8 ocasiones. Cuenta con antecedente de padres consanguíneos, de cuadros de otitis media recurrente, sinusitis y 3 episodios de neumonía a partir de los 3 años de edad. A la exploración física se encontró paciente con movimientos-coreoatetoides y ojo rojo lo que correspondió a telangiectasias. Al examen neurológico se encontró con marcha atáxica, ataxia troncal, temblor de intención, disdiadococinesis y fenómeno de rebote. Por lo que se solicitó RMN que reportó atrofia cerebelosa y una citometría de flujo que corrobora la presencia de una inmunodeficiencia primaria y tras realización de biopsia esplénica e inmunohistoquímica se llegó al diagnóstico de linfoma de Burkitt. Finalmente se concluyó con el diagnóstico de Ataxia-Telangiectasia. Una patología con alta mortalidad secundaria a infecciones pulmonares y con un pobre pronóstico para la vida, debido a que los pacientes raras veces llegan a la cuarta década de la vida.

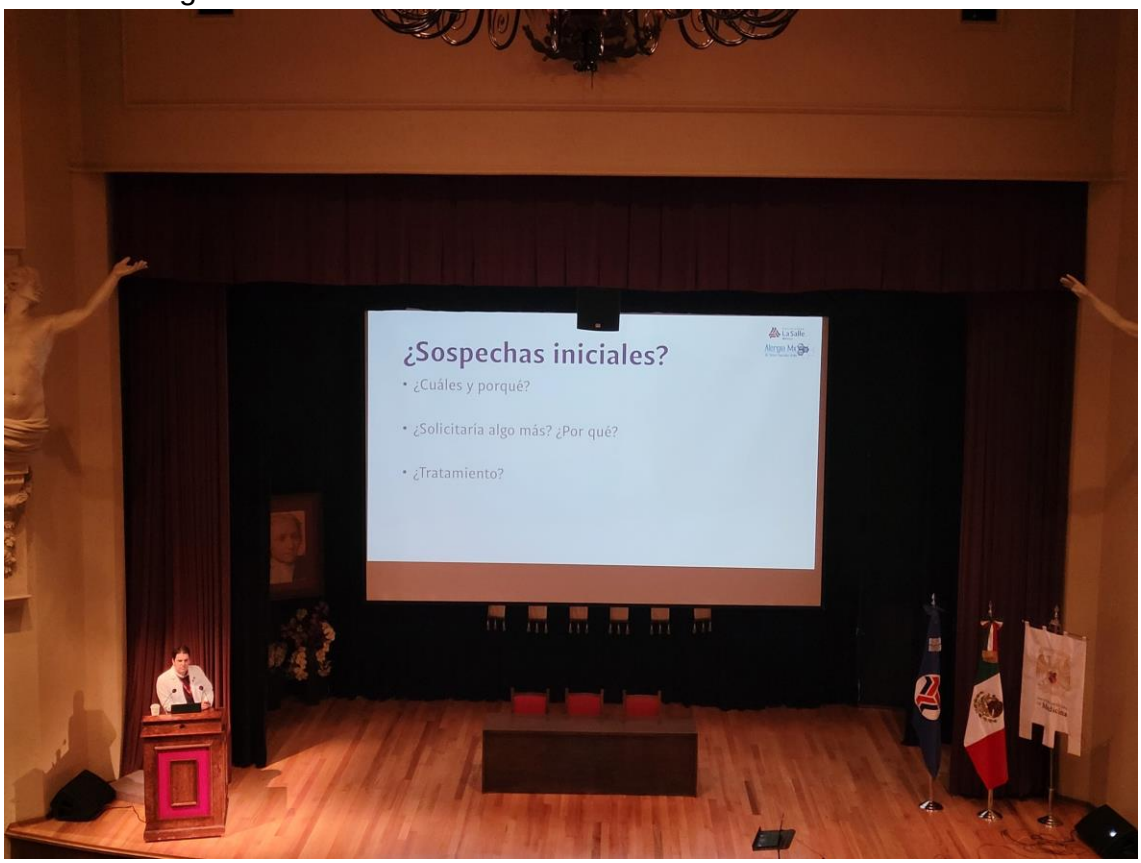

Exploración Física
• Orientada e interactuando con el entorno y cooperadora.
• La paciente tiene movimiento coreo-atetoides. La paciente tenía los ojos rojizos. El examen neurologico revelo disfunción cerebelosa evidenciada por ataxia troncal, marcha ataxica, temblor de intension, disdiadoquinesia, fenomenos de rebote.
• La paciente presentaba apraxia oculo-motora en la mirada horizontal. Otros hallazgos del examen neurologico fueron normales.